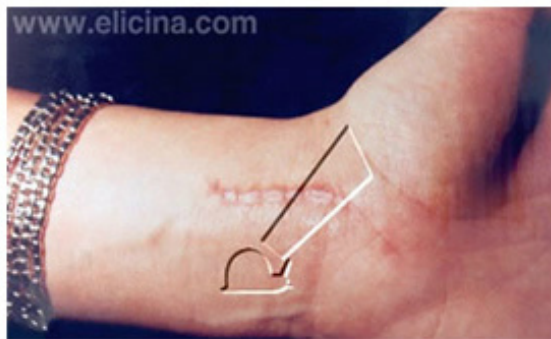

Cicatrices (Dr. Bascuñán - Chile)

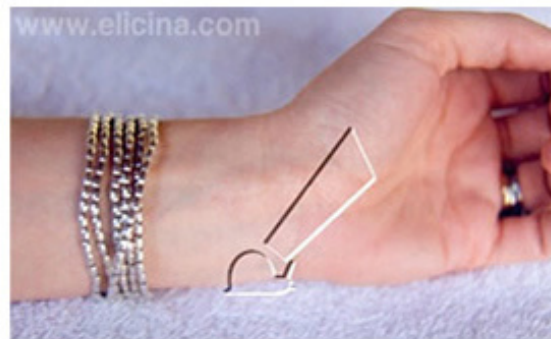
ESTUDIO EN PACIENTES CON CICATRICES POST OPERATORIAS

A continuación se muestran las fotografías de pacientes de la clínica del Dr. Fernando Bacuñán en Chile. En ellas es posible ver la evolución de la **cicatriz** post operatoria en pacientes tratados con Elicina.

Paciente 1

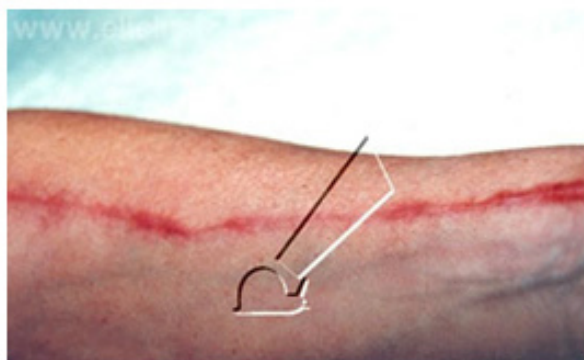

Agosto 1994
Cicatriz debida a la operación de síndrome de túnel carpiano.

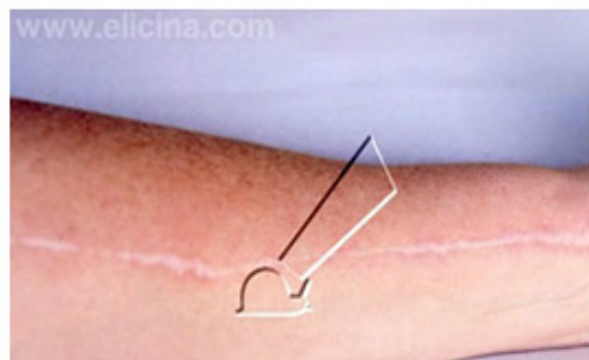

Enero 1995
Cicatriz plana, coloración similar a la de la piel.

Paciente 2



Enero 1994
Cicatriz debida a la extirpación de la arteria radial por trasplante coronario.



Noviembre 1994
Cicatriz plana, se presenta con una coloración similar a la de la piel.